Исследование №359866*

от 29.08.2019 11:54:59, длительностью 152 сек.

прибор ECG Dongle, cardio-cloud.ru

ЛИНИЯЗДОРОВЬЯ
инновационное качество жизни

Найдено проблем: 1 Опасные: 0 **Важные: 1**

Опасные	проверка компьютером	проверка врачом
Фибрилляция предсердий	Не выявлено	Не выявлено
Трепетание предсердий	Не выявлено	Не выявлено
Суправентрикулярная тахикардия	Не выявлено	Не выявлено
Нельзя исключить инфаркт миокарда	Не проверялось	Не проверялось

Важные		
Синдром Лауна - Ганонга - Левине (Клерка - Леви - Кристеско)	Не выявлено	Не выявлено
Синдром Вольфа-Паркинсона-Уайта	Не выявлено	Не выявлено
Атриовентрикулярная блокада I степени	Не выявлено	Не выявлено
Внутрижелудочковая блокада	Не выявлено	Не выявлено
Удлинение интервала QT	Не выявлено	Не выявлено
Атриовентрикулярная блокада II степени Мобитц 1	Не выявлено	Не выявлено
Атриовентрикулярная блокада II степени Мобитц 2	Не выявлено	Не выявлено
Укорочение интервала QT	Не выявлено	Не выявлено
Синоаурикулярная блокада	Не выявлено	Не выявлено
Синусовая аритмия	**Выявлено**	**Выявлено**
Синусовая брадикардия	Не выявлено	Не выявлено
Синусовая тахикардия	Не выявлено	Не выявлено
Суправентрикулярные экстрасистолы	Не выявлено	Не выявлено
Атриовентрикулярная блокада III степени	Не проверялось	Не выявлено
Желудочковые экстрасистолы	Не выявлено	Не выявлено
Признаки гипертрофии левого желудочка	Не проверялось	Не проверялось
Признаки гипертрофии правого желудочка	Не проверялось	Не проверялось
Умеренные изменения миокарда	Не проверялось	Не проверялось
Выраженные изменения миокарда	Не проверялось	Не проверялось
Нельзя исключить очаговые изменения миокарда	Не проверялось	Не проверялось
Признаки синдрома ранней реполяризации желудочков	Не проверялось	Не проверялось

Возраст: 26 лет

Пол: мужской

Вес: 62 кг

Рост: 172 см

Индекс Кетле: 21

Нормальная масса тела

Водитель ритма: синусовый ритм

Частота пульса 78 уд/мин

Стресс-индекс 56 усл. ед.

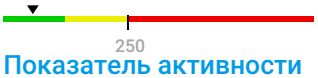

Показатель активности регуляторных систем

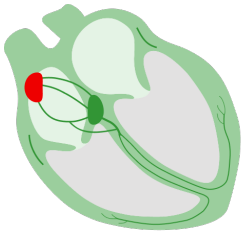

Для врача

ЭОС	78°
P	95 мс
PR (PQ)	133 мс
QRS	85 мс
QT	380 мс
QTc	433 мс

Заключение врача

нарушений сердечного ритма и проводимости не выявлено, рекомендуется проводить повторное измерение раз в полгода или при ухудшении самочувствия

Комментарии к патологиям

Синусовая аритмия сама по себе не является патологией, встречается она у всех людей и часто у детей. Выраженная синусовая аритмия может сопровождаться ощущением замирания сердца, общей слабостью, одышкой в состоянии покоя. При появлении панических атак, боли в области грудной клетки, эмоционально нестабильного состояния, дрожи, ощущения нехватки воздуха следует обратиться к врачу. Для профилактики необходимо правильно питаться, высыпаться, избегать физических и эмоциональных перегрузок, отказаться от курения, алкоголя, принимать лекарственные препараты только по назначению врача, своевременно лечить болезни сердца.

Специалист: Григорьева Елена Сергеевна
Компания: ИП Григорьева Е.С.

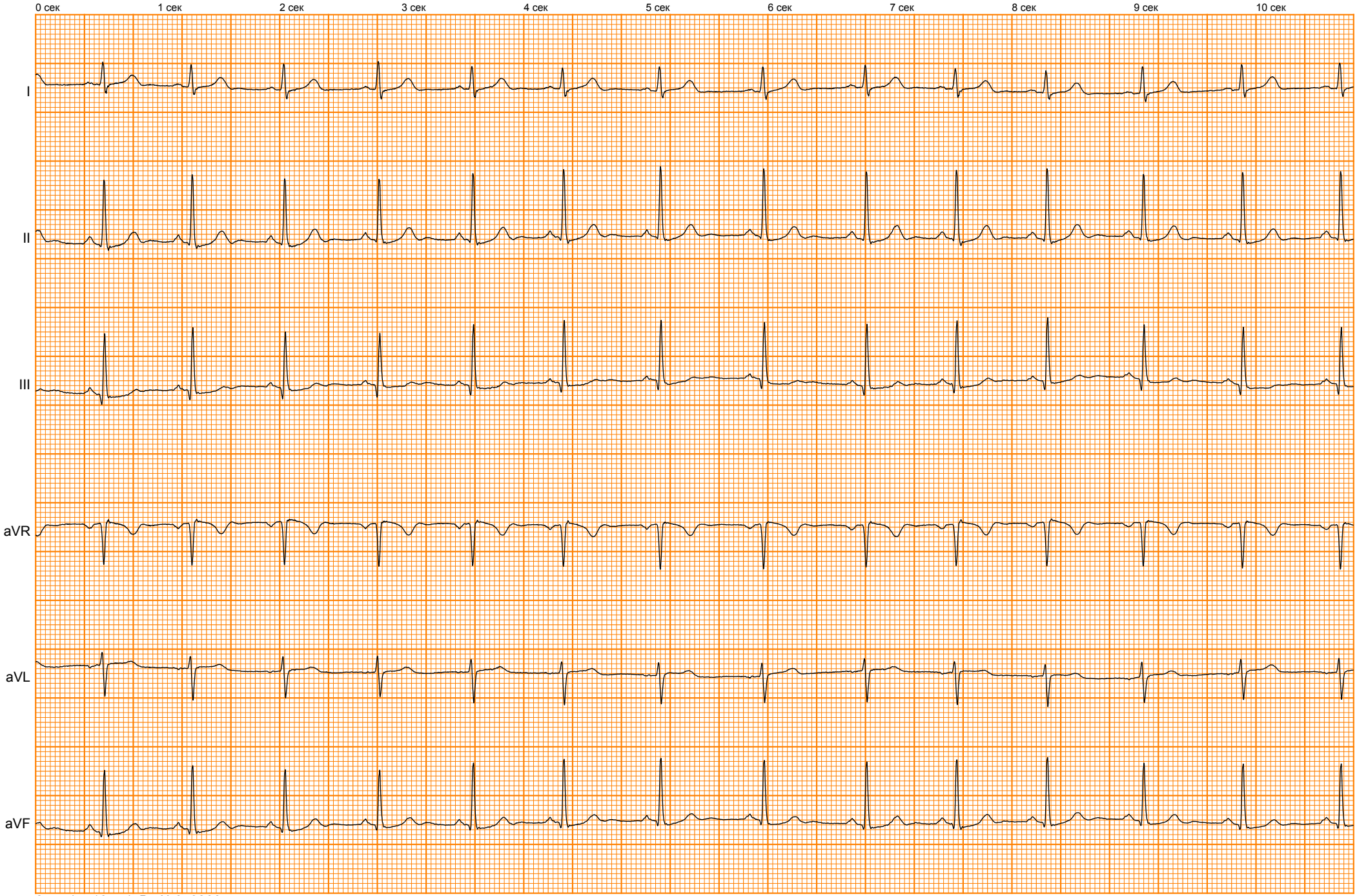

25мм/с 10мм/мВ №359866

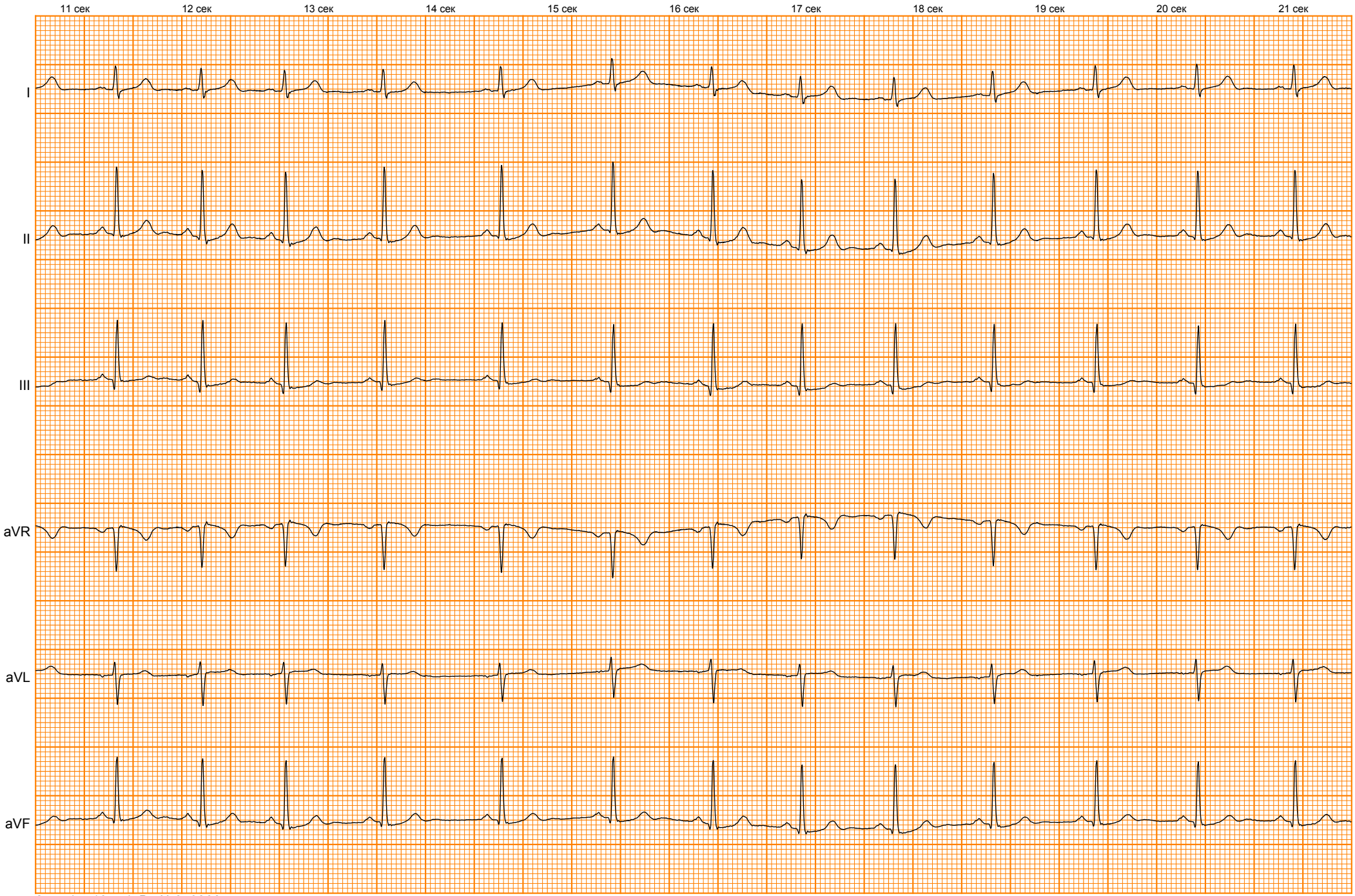

25мм/с 10мм/мВ №359866

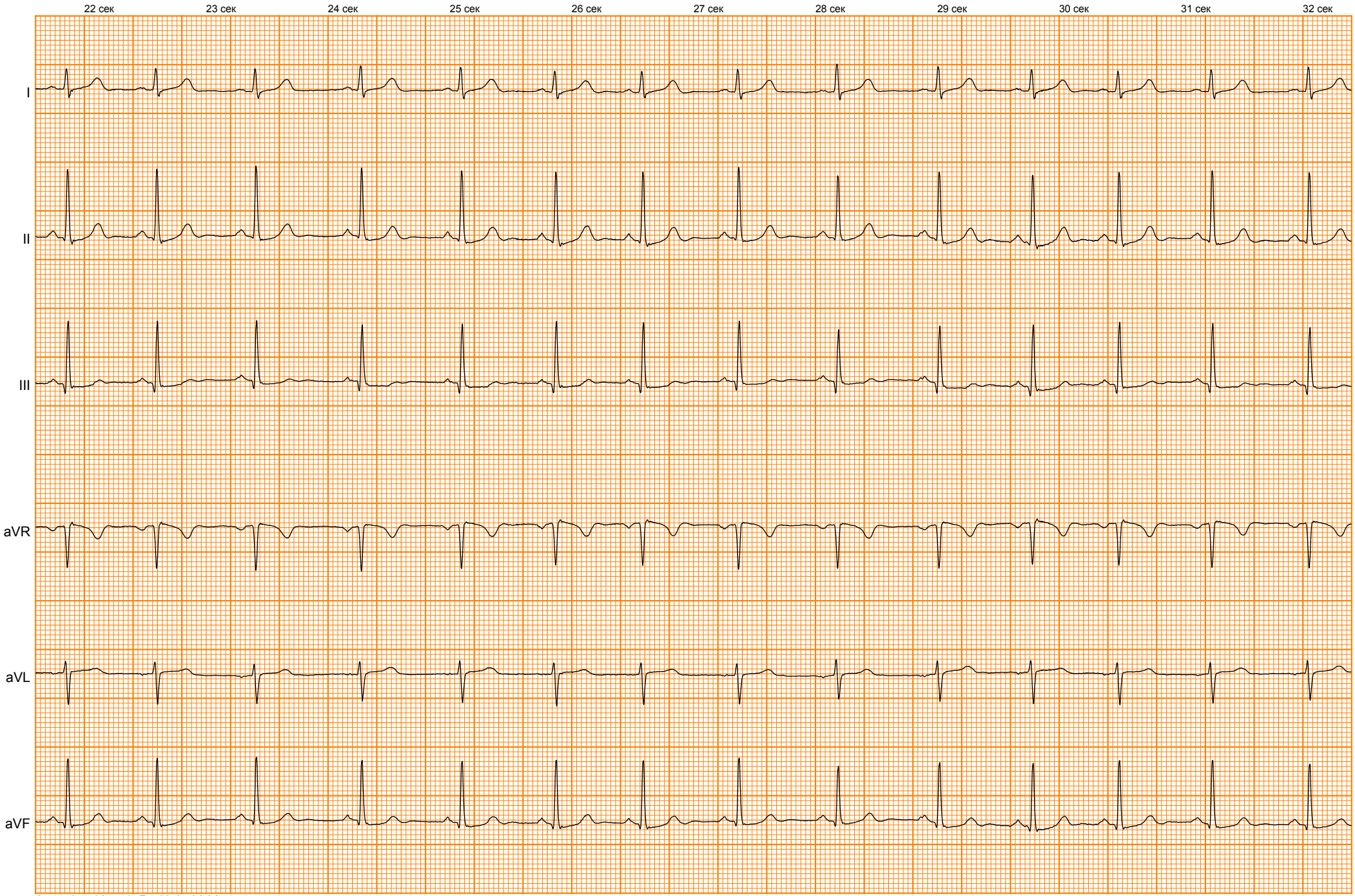

25мм/с 10мм/мВ №359866

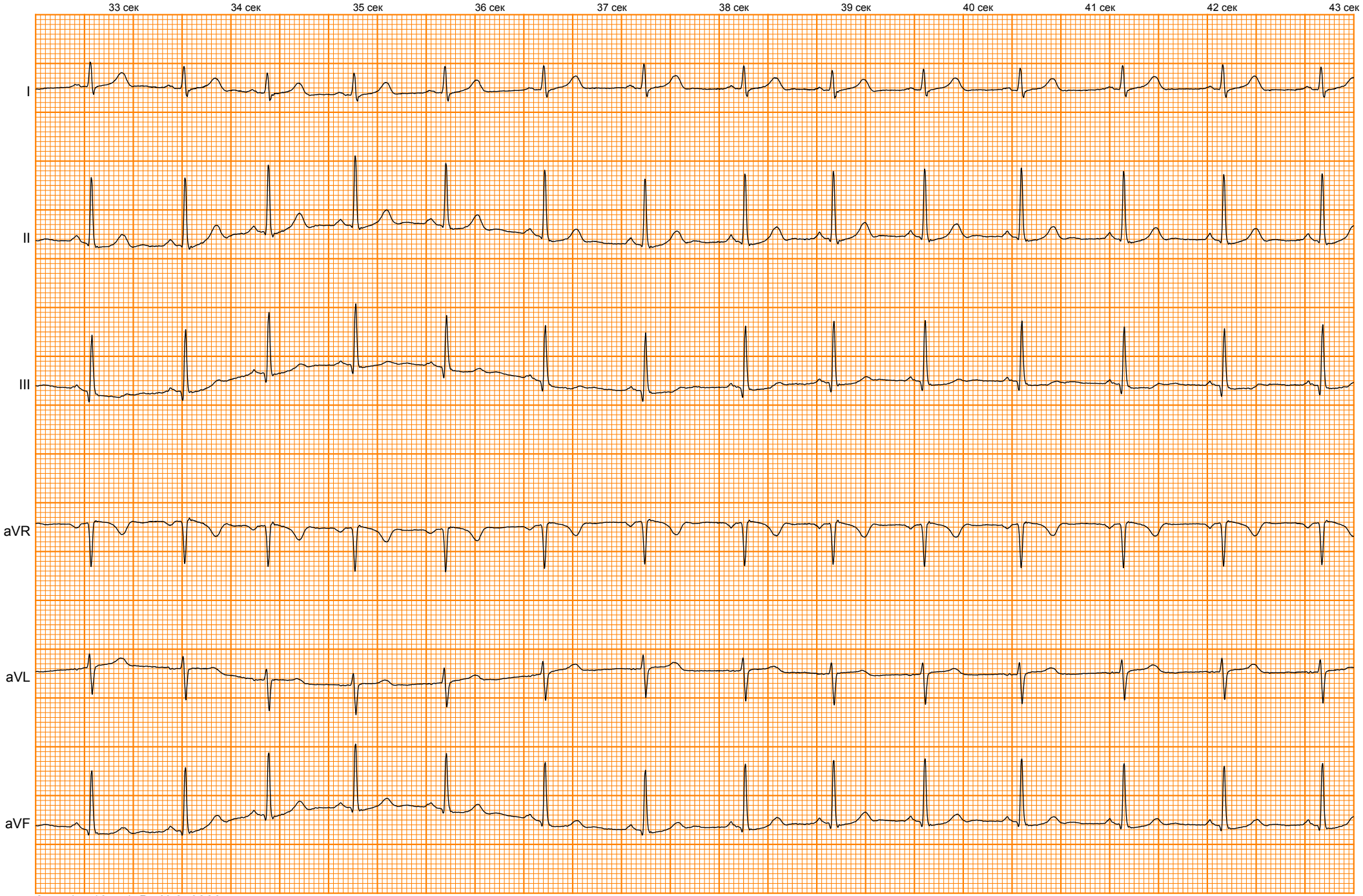

25мм/с 10мм/мВ №359866

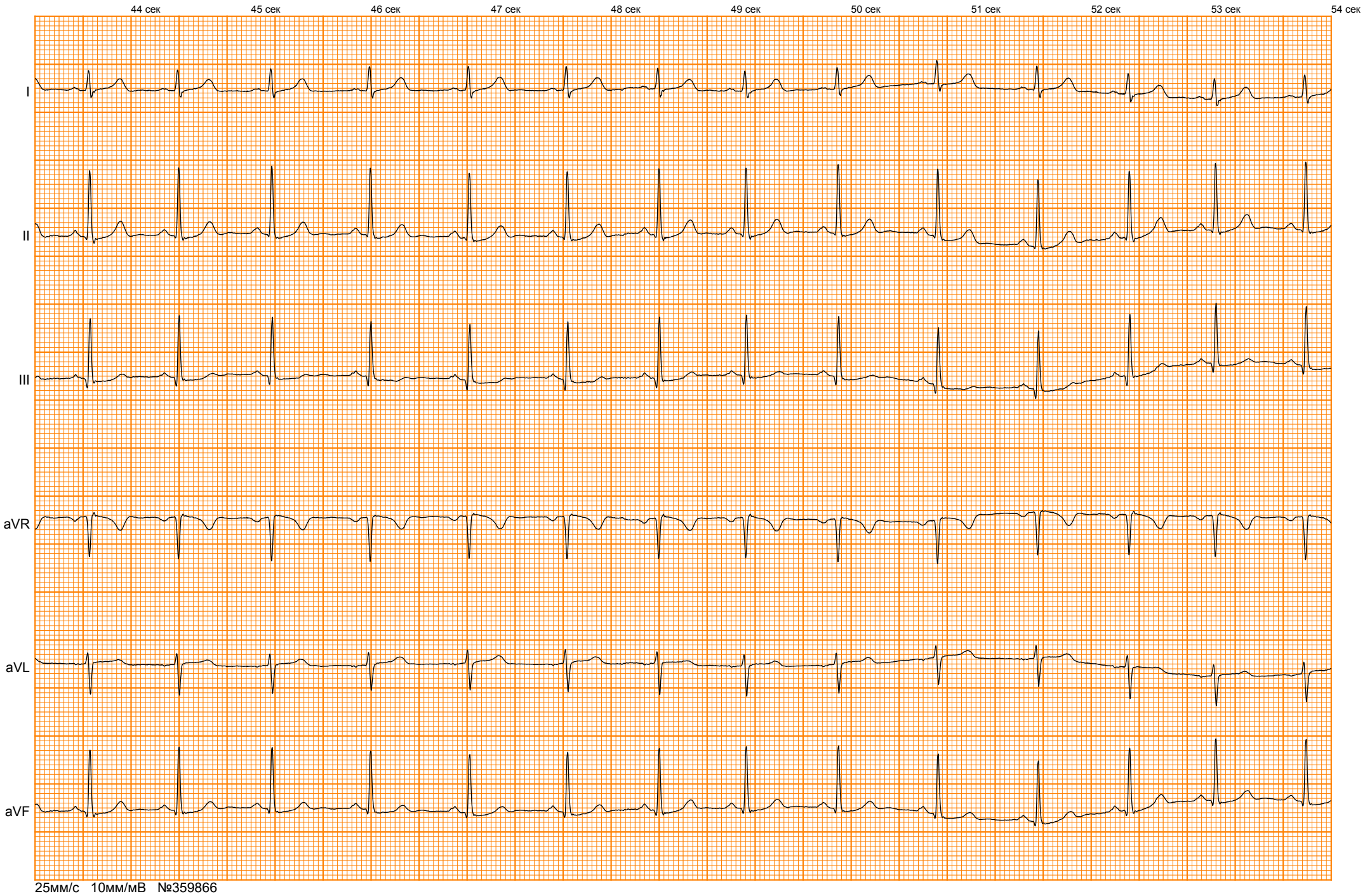
44 сек
45 сек
46 сек
47 сек
48 сек
49 сек
50 сек
51 сек
52 сек
53 сек
54 сек
I
II
III
aVR
aVL
aVF
25мм/с 10мм/мВ №359866

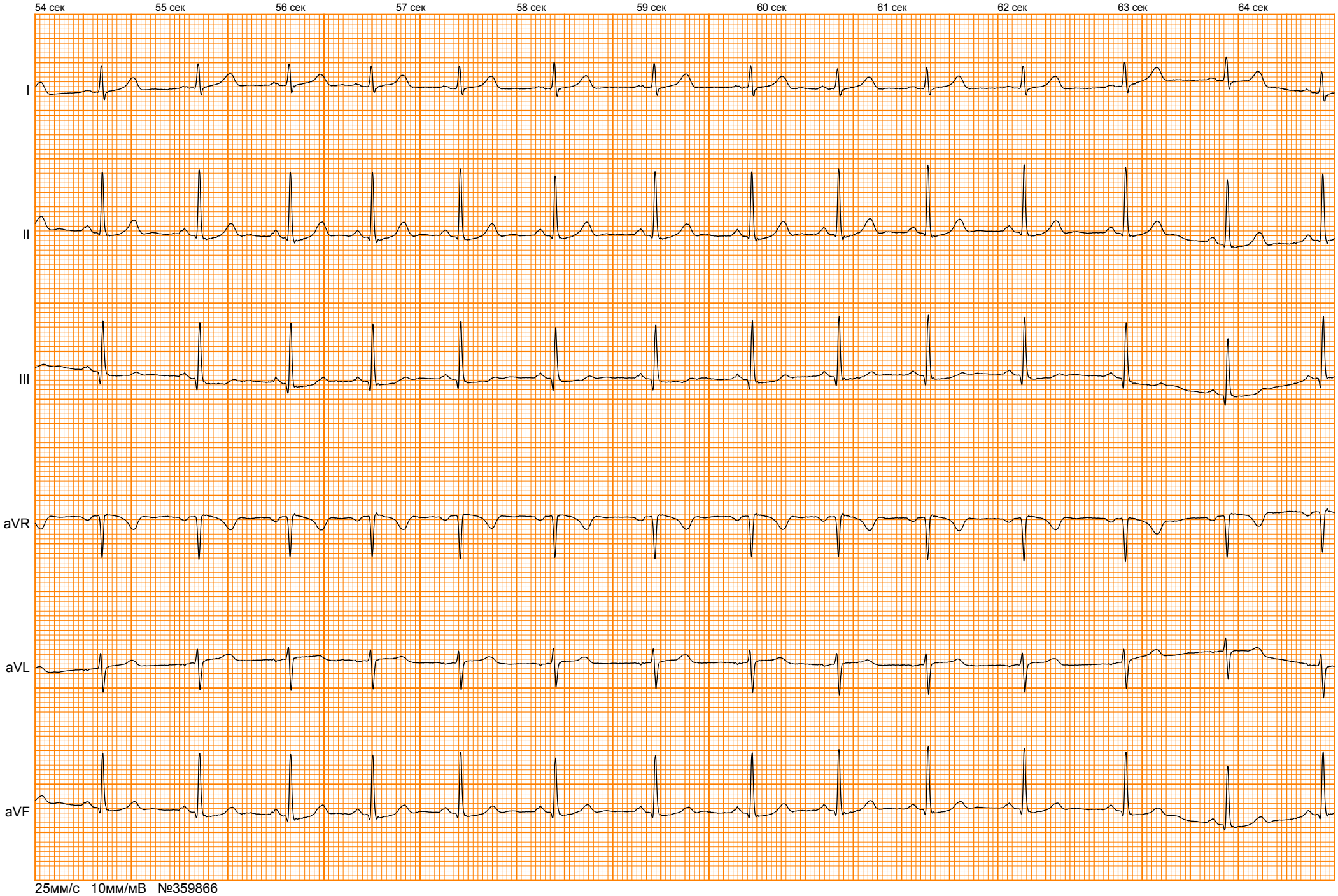
54 сек
55 сек
56 сек
57 сек
58 сек
59 сек
60 сек
61 сек
62 сек
63 сек
64 сек
I
II
III
aVR
aVL
aVF
25мм/с 10мм/мВ №359866

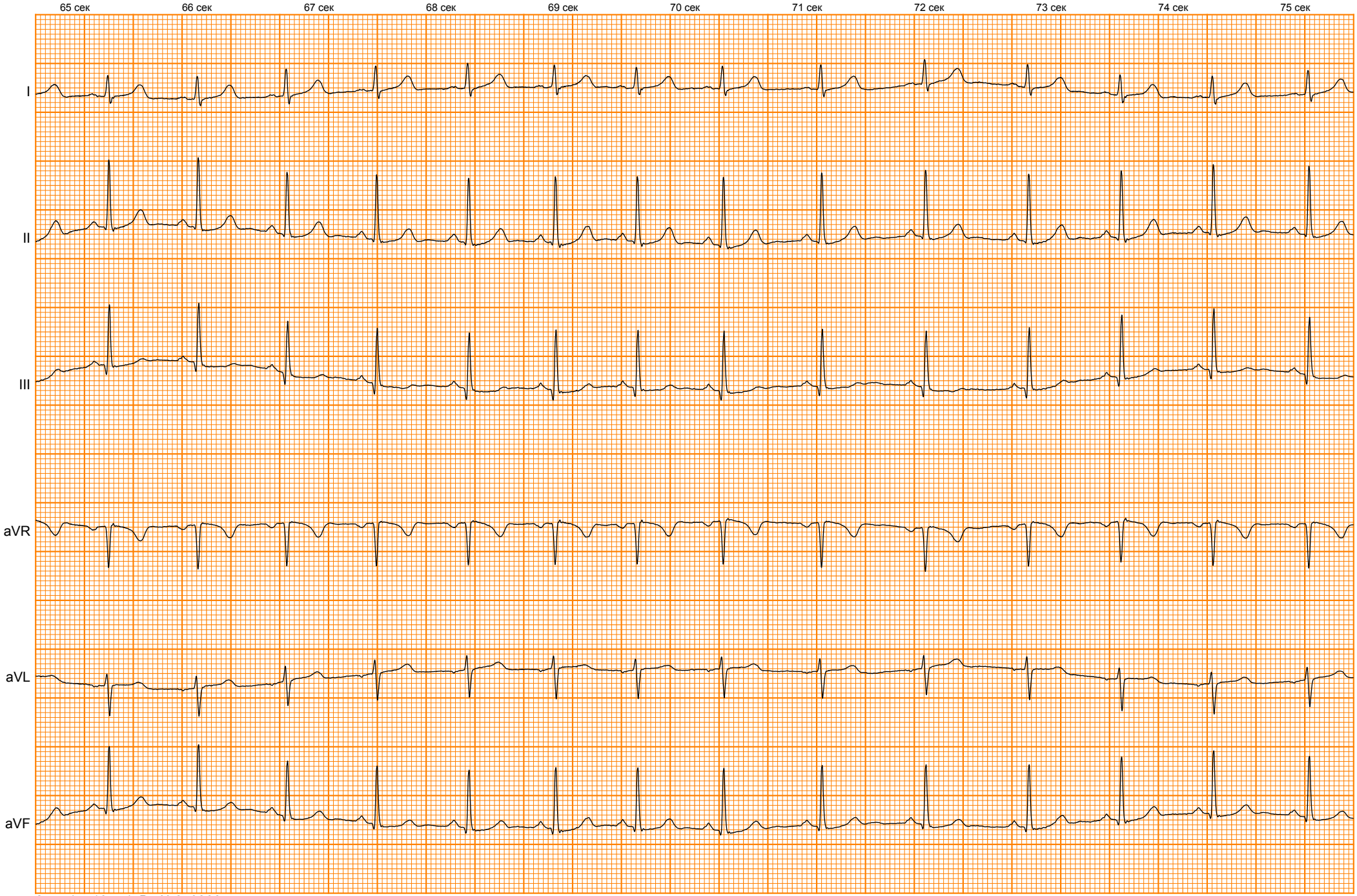

25мм/с 10мм/мВ №359866

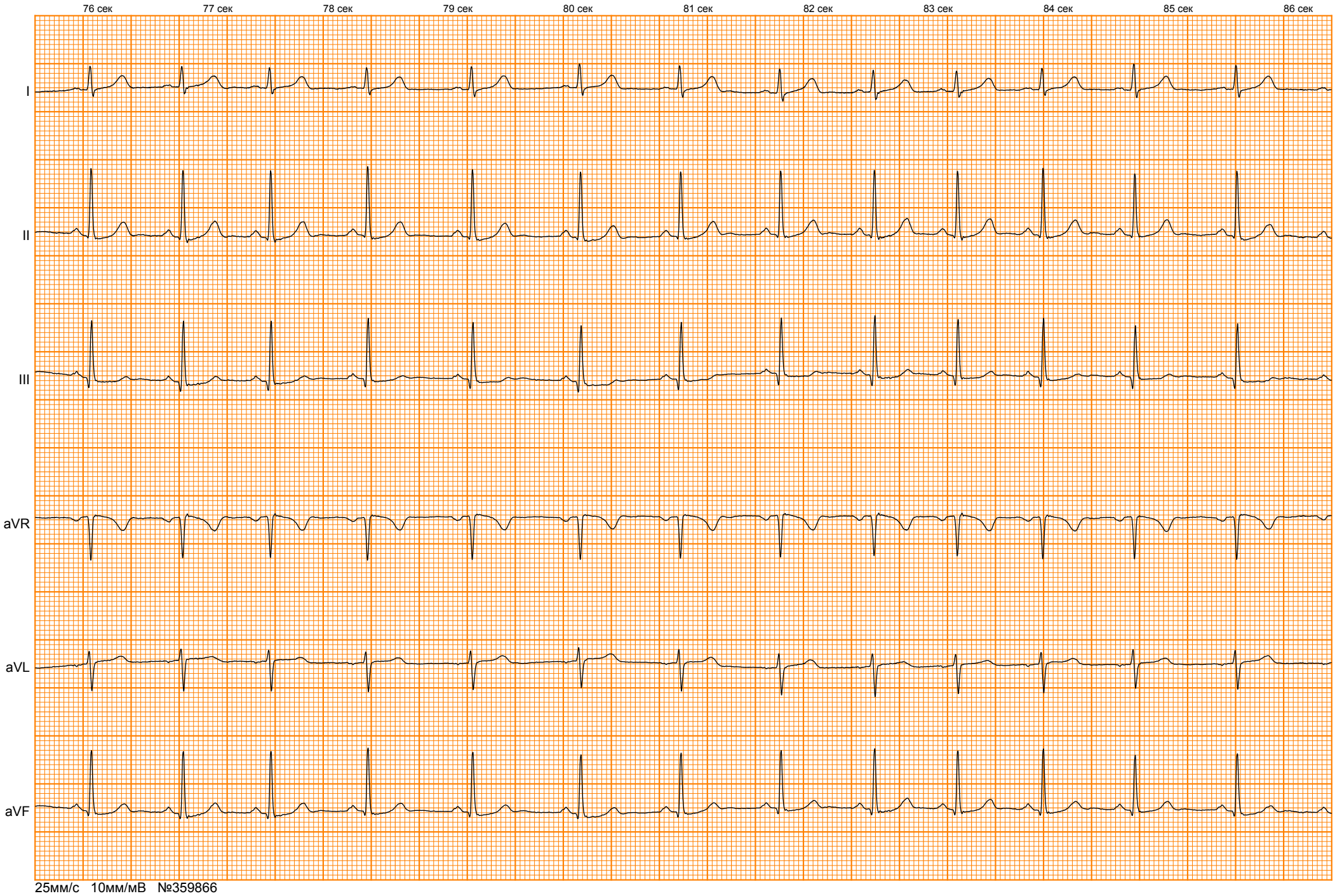
76 сек
77 сек
78 сек
79 сек
80 сек
81 сек
82 сек
83 сек
84 сек
85 сек
86 сек
I
II
III
aVR
aVL
aVF
25мм/с 10мм/мВ №359866

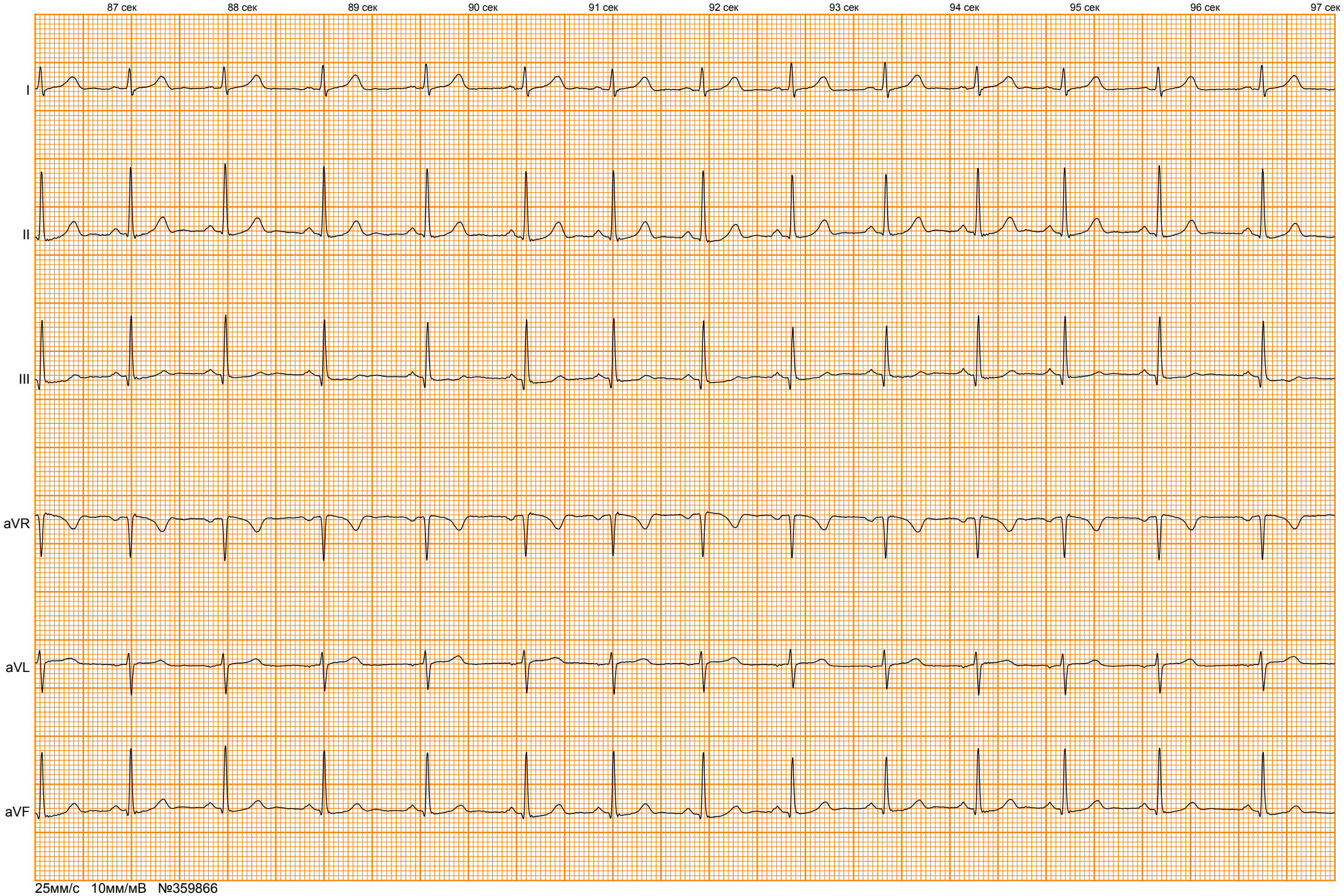
87 сек
88 сек
89 сек
90 сек
91 сек
92 сек
93 сек
94 сек
95 сек
96 сек
97 сек
I
II
III
aVR
aVL
aVF
25мм/с 10мм/мВ №359866

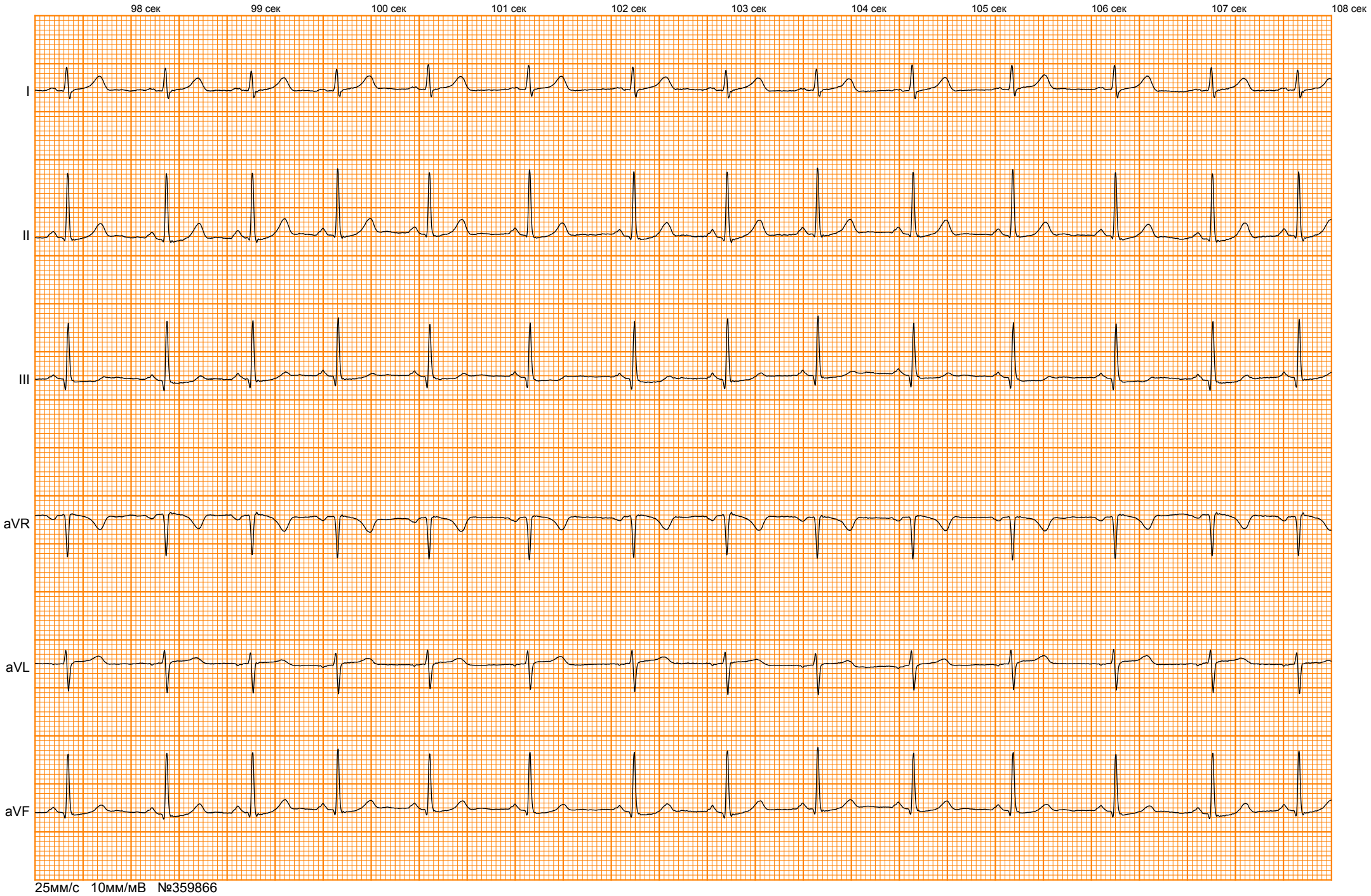
98 сек
99 сек
100 сек
101 сек
102 сек
103 сек
104 сек
105 сек
106 сек
107 сек
108 сек
I
II
III
aVR
aVL
aVF
25мм/с 10мм/мВ №359866

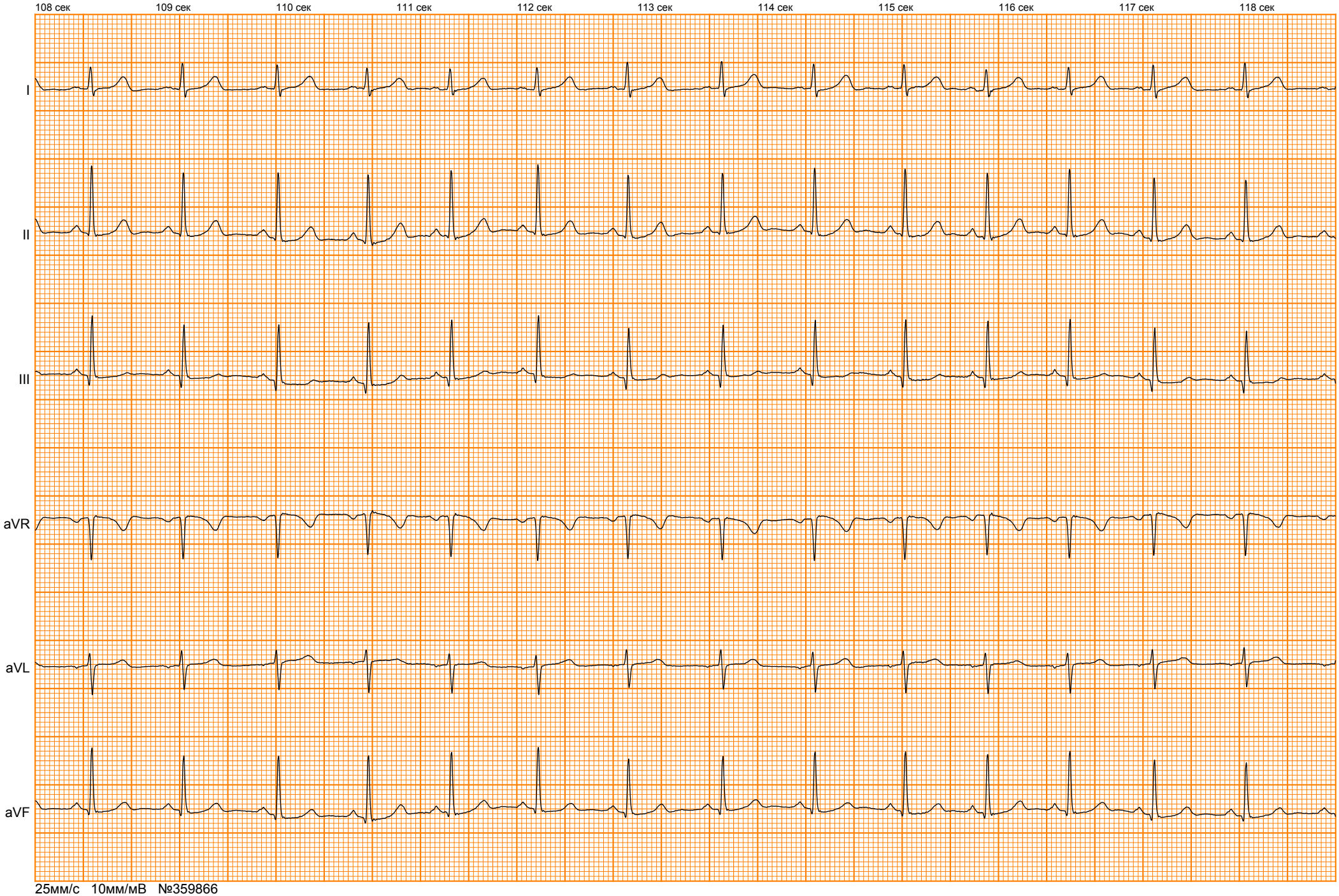
108 сек
109 сек
110 сек
111 сек
112 сек
113 сек
114 сек
115 сек
116 сек
117 сек
118 сек
I
II
III
aVR
aVL
aVF
25мм/с 10мм/мВ №359866

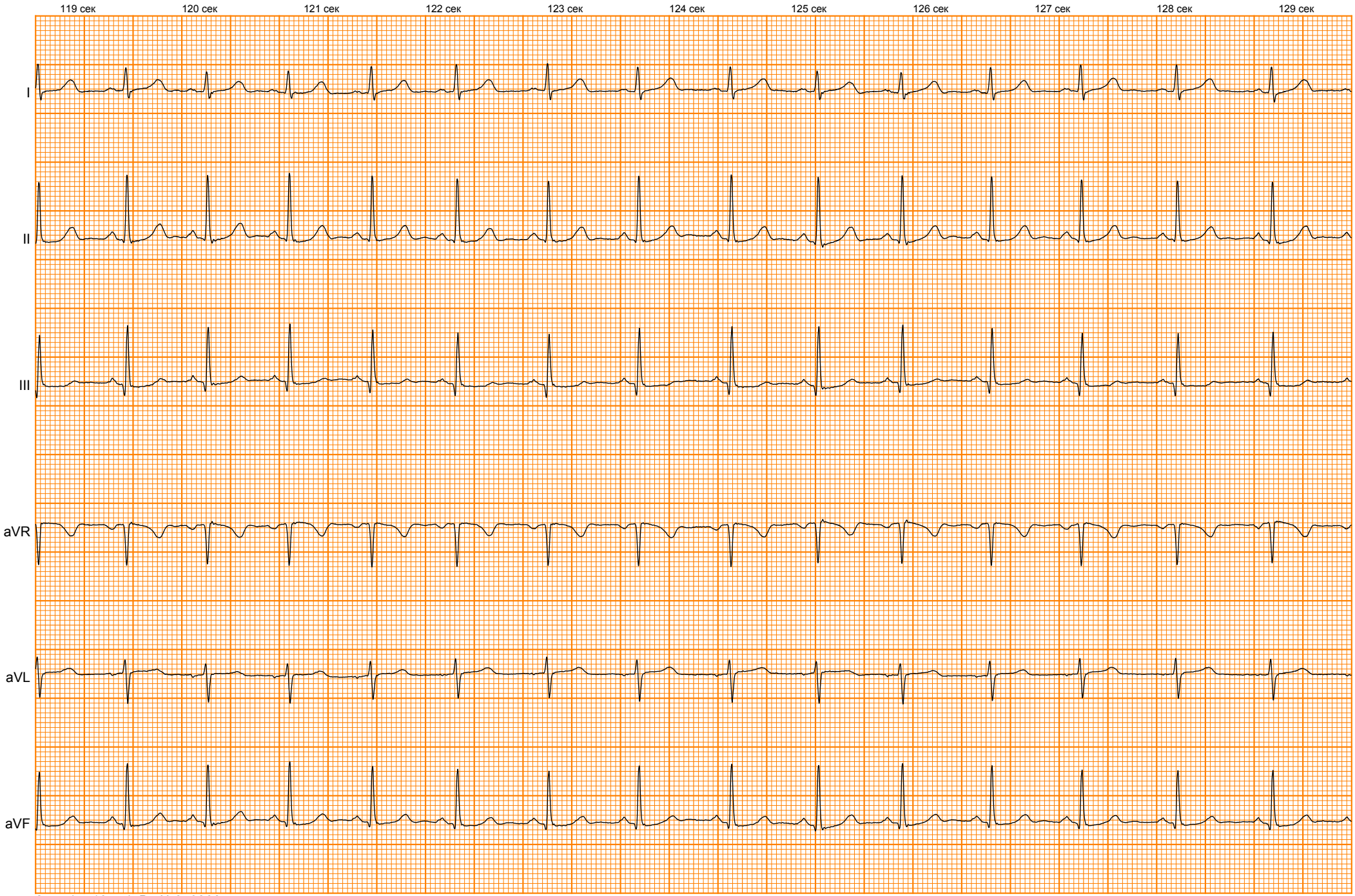

25мм/с 10мм/мВ №359866

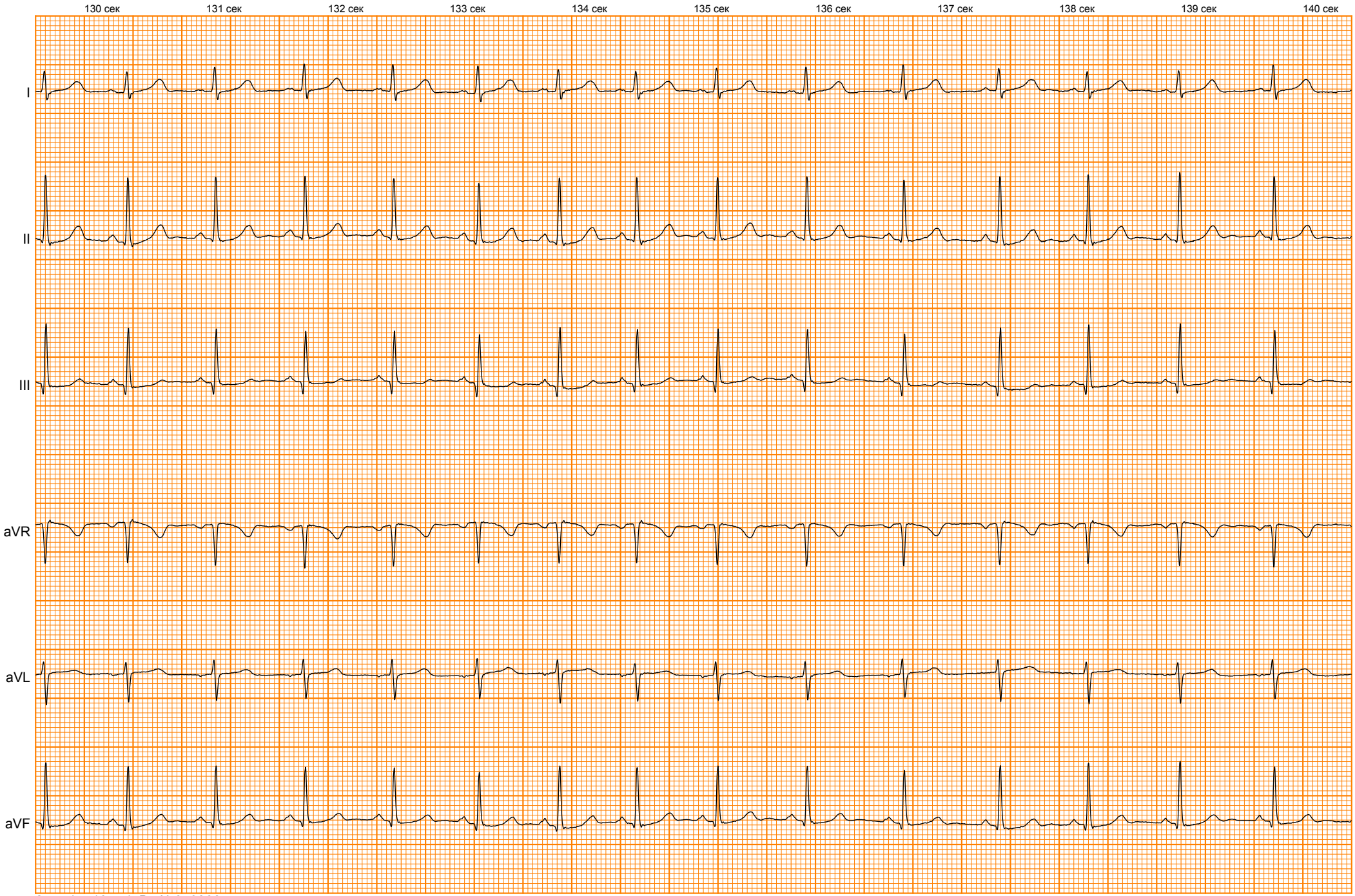

25мм/с 10мм/мВ №359866

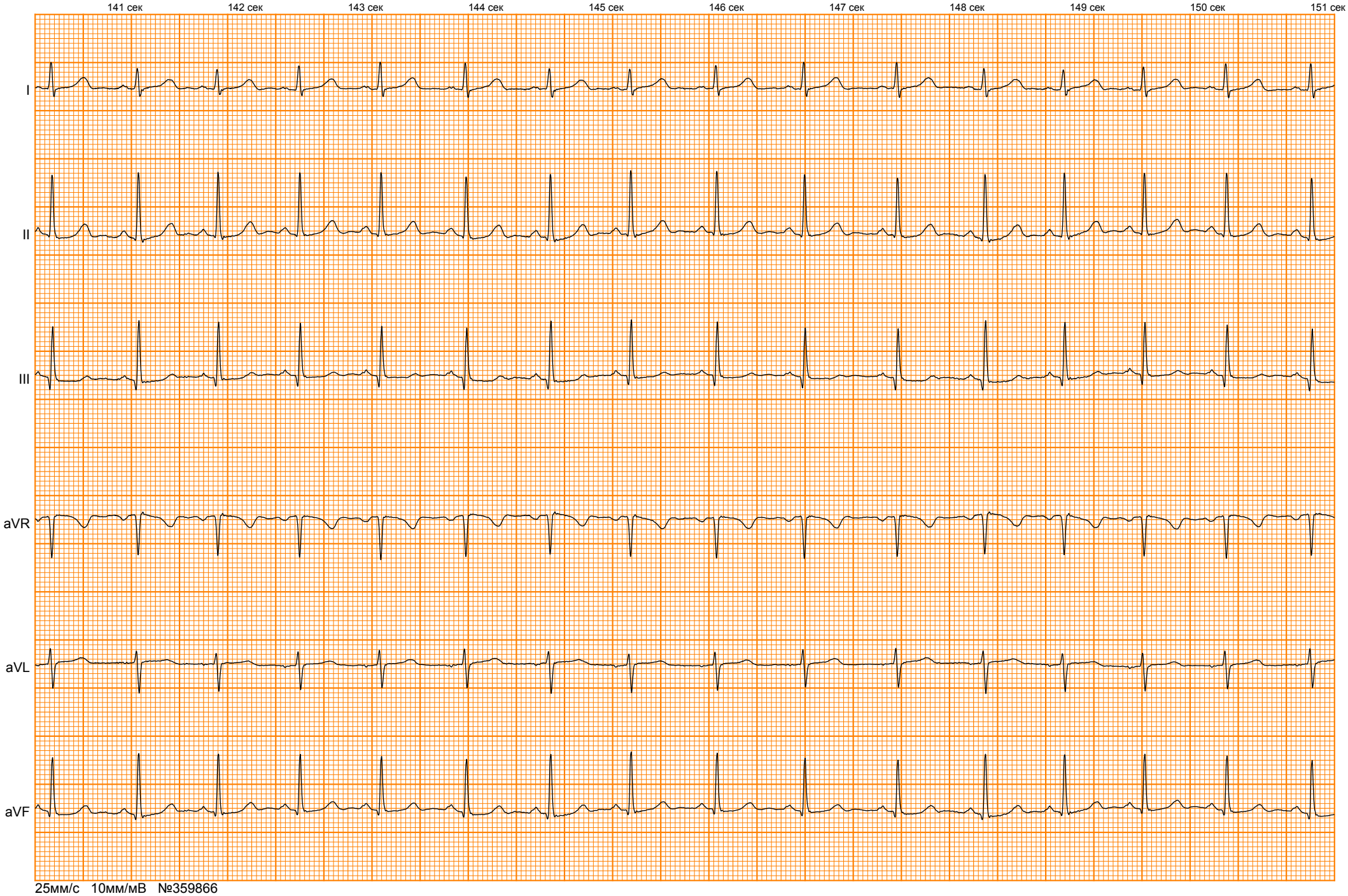
141 сек
142 сек
143 сек
144 сек
145 сек
146 сек
147 сек
148 сек
149 сек
150 сек
151 сек
I
II
III
aVR
aVL
aVF
25мм/с 10мм/мВ №359866


152 сек
153 сек
154 сек
155 сек
156 сек
157 сек
158 сек
159 сек
160 сек
161 сек
162 сек
I
II
III
aVR
aVL
aVF
25мм/с 10мм/мВ №359866